«Прогрессирующая мультифокальная лейкоэнцефалопатия у пациентов с ВИЧ-инфекцией»

к.м.н. Леонова О.Н., проф. Степанова Е.В.

СПб ГБУЗ «Центр по профилактике и борьбе со СПИД и инфекционными заболеваниями», Санкт-Петербург, Россия.

hiv-hospis@mail.ru

История

Американским невропатологом **Карлом Астремом** в 1958 г. у двух пациентов с хроническим лимфоцитарным лейкозом и одного пациента с болезнью Ходжкина, у которых развилась массивная демиелинизация вещества головного мозга с быстрым летальным исходом. Описана клиническая картина и данное заболевание было названо как «прогрессирующая мультифокальная лейкоэнцефалопатия» (ПМЛ). Первое предположение о вирусной этиологии заболевания было сделано в 1959 г. на основании обнаружения включений в ядрах поражённых олигодендроцитов.

У умершего от ходжкинской лимфомы был выделен неизвестный до тех пор **ДНК-содержащий** вирус, относящийся к семейству полиома-вирусов

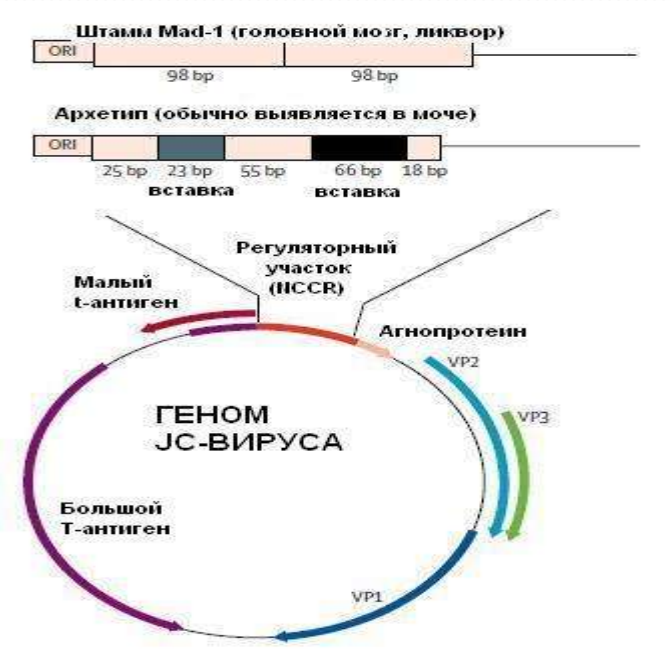

эпидемиология

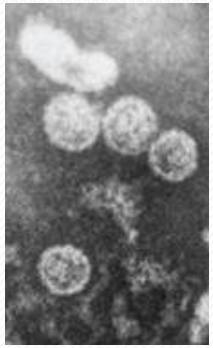

Прогрессирующая мультифокальная лейкоэнцефалопатия развивается в результате реактивации полиомавируса JC. Вирус распространён повсеместно.

Источником инфекции является человек, заражение происходит воздушно-капельным, алиментарным путём.
Подавляющее большинство людей заражаются в детстве, являются здоровыми носителями.
В течение жизни вирус находится в латентном состоянии, персистирует в **почках, селезёнке, костном мозге**.
Реактивация возбудителя происходит на фоне резко сниженного иммунитета.

После церебрального токсоплазмоза ПМЛ сегодня занимает второе место среди ОИ по частоте поражения нервной системы.

Это интересно!

В испанском исследовании, в которое вошли 118 больных с ПМЛ, получающих АРТ, 64% больных были живы спустя 2,2 года после постановки диагноза.

Даже при эффективной АРТ полная ремиссия достигается не всегда.

Единичные случаи полной ремиссии были достигнуты при воспалительной ПМЛ, развивающейся на фоне синдрома восстановления иммунитета.

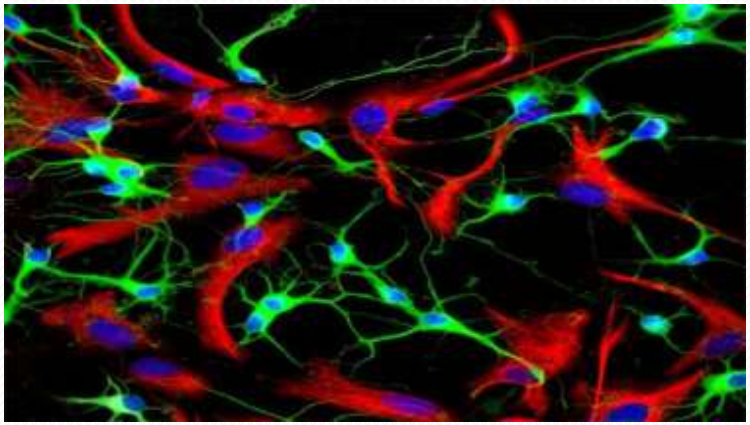

Клиническая картина

Несмотря на разнообразие симптомов ПМЛ, обусловленное различной локализацией очагов демиелинизации, можно выделить и ряд общих черт клинической картины.

Помимо когнитивных нарушений (от легких нарушений концентрации внимания до деменции) для ПМЛ очень характерны **очаговые неврологические симптомы.**

Чаще наблюдаются моно- и гемипарез, а также нарушения речи и зрения.

Мы наблюдали нескольких больных, у которых ПМЛ привела к слепоте.

Поражение ЦНС поначалу иногда проявляется отдельными нарушениями координации движений, но при этом может быстро привести к тяжелой инвалидности.

У некоторых больных развиваются эпилептические припадки.

клиника

Характеристика	РС (обострение)	ПМЛ
Начало	Острое	Подострое
Течение	— Прогрессирование часы, дни — Стабилизация — Спонтанное разрешение даже без терапии	— Прогрессирование, недели — Неуклонное прогрессирование
Клинические симптомы	— Диплопия — Парестезии — Парапарезы — Оптический неврит — Миелопатия	— Кортикальные симптомы/знаки — Поведенческие и нейропсихологические нарушения — Ретрохиазмальный визуальный дефект — Гемипарез — Мозжечковая симптоматика

Диагностический алгоритм

Осмотр невролога: В классическом варианте в неврологическом статусе определяется гемипарез, гемигипестезия (одностороннее уменьшение чувствительности), шаткость, неустойчивость в позе Ромберга, дискоординация, сенсомоторная афазия, когнитивные нарушения. Наблюдается лабильность психики, психопатологические симптомы, возможно неадекватное поведение.

Осмотр офтальмолога: У большинства пациентов диагностируют снижение зрения, периметрия выявляет гомонимную гемианопсию (выпадение одноимённых (правых или левых) половин полей зрения)

МРТ головного мозга: Обнаруживается диффузная мультифокальная демиелинизация, очаги имеют различный размер, асимметрично располагаются в белом веществе, таламусе, базальных ядрах.

ПЦР исследование: Направлено на выявление ДНК вируса JC в цереброспинальной жидкости, полученной путём люмбальной пункции Специфичность анализа 90-100%, чувствительность — 70-90%.

Проведение антиретровирусной терапии больным СПИДом понижает чувствительность исследования до 58%, отрицательный результат не исключает наличие заболевания.

диагностика

При подозрении на ПМЛ необходимо в кратчайшие сроки подтвердить диагноз лучевыми методами диагностики. Следует иметь в виду, что компьютерная томография (КТ) головы плохо выявляет очаги пониженной плотности. Магнитно-резонансная томография (МРТ) намного более чувствительна по числу и размерам образований, чем КТ.

ПМЛ может развиться в любой части головного мозга, типичной локализации нет. Очаги нередко обнаруживаются в теменной и затылочной областях или перивентрикулярно, однако может страдать и мозжечок.

МРТ

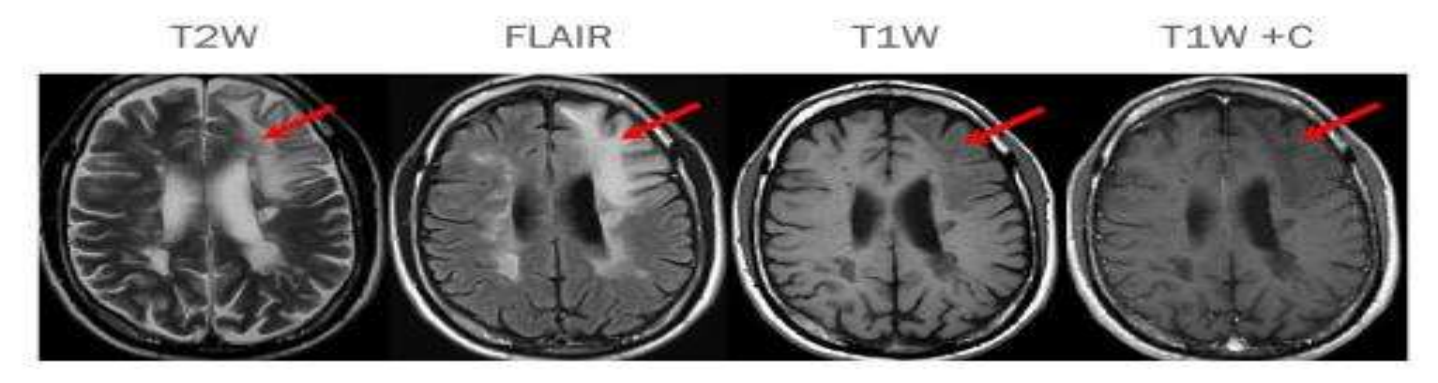

МРТ-картина характеризуется широко распространенными демиелинизирующими очагами, локализованными в полушариях головного мозга, но иногда в стволе головного мозга и мозжечке и редко в спинном мозге. Очаги сильно варьируют по размеру: от микроскопических очажков демиелинизации до массивных мультифокальных зон деструкции миелиновых и аксоновых цилиндров, вовлекающих большую часть полушария головного мозга или мозжечка.

В наибольшей степени страдает белое вещество полушарий головного мозга, но возможно также поражение мозжечка и серого вещества.

В зависимости от распространения ПМЛ бывает:

В зависимости от распространённости очагов выделяют унилобарную (очаги локализуются в одной доле), мультилобарную (очаги локализуются в смежных долях) и распространённую формы ПМЛ.

В начале болезни МРТ не выявляет никакой патологии, позже выявляются атрофия мозжечка и гиперинтенсивные в Т2-режиме очаги серповидной формы, иногда – с феноменом «белого креста» (англ. *hot—cross—bun (HCB) sign*, *симптом крестовой булочки*), сходным с таковым при мультисистемной атрофии.

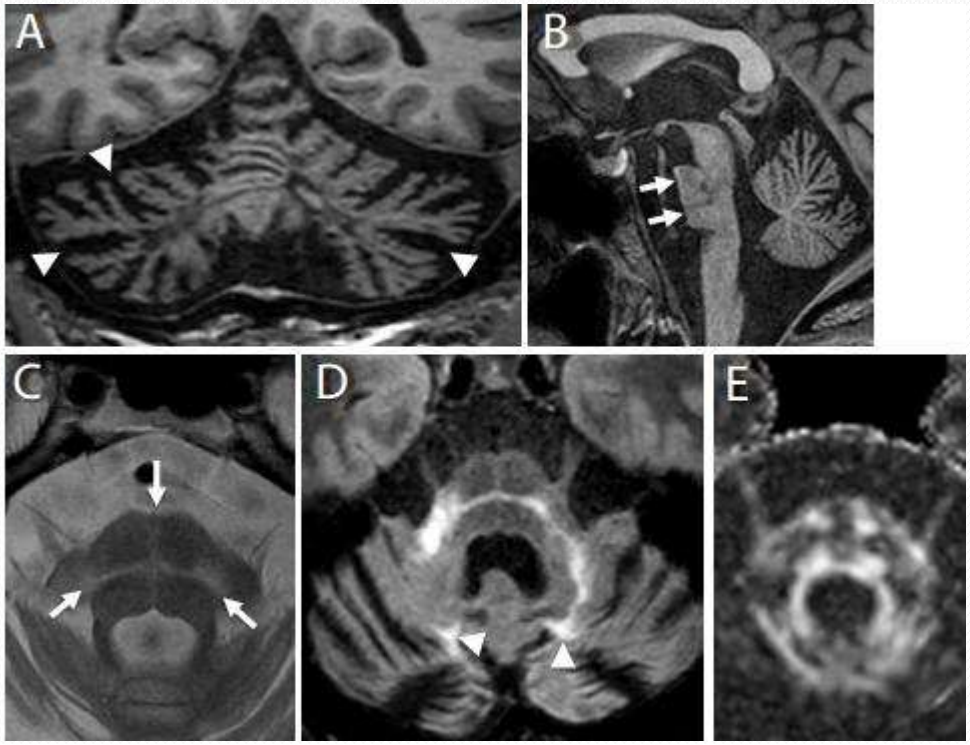

Прогрессирование ПМЛ

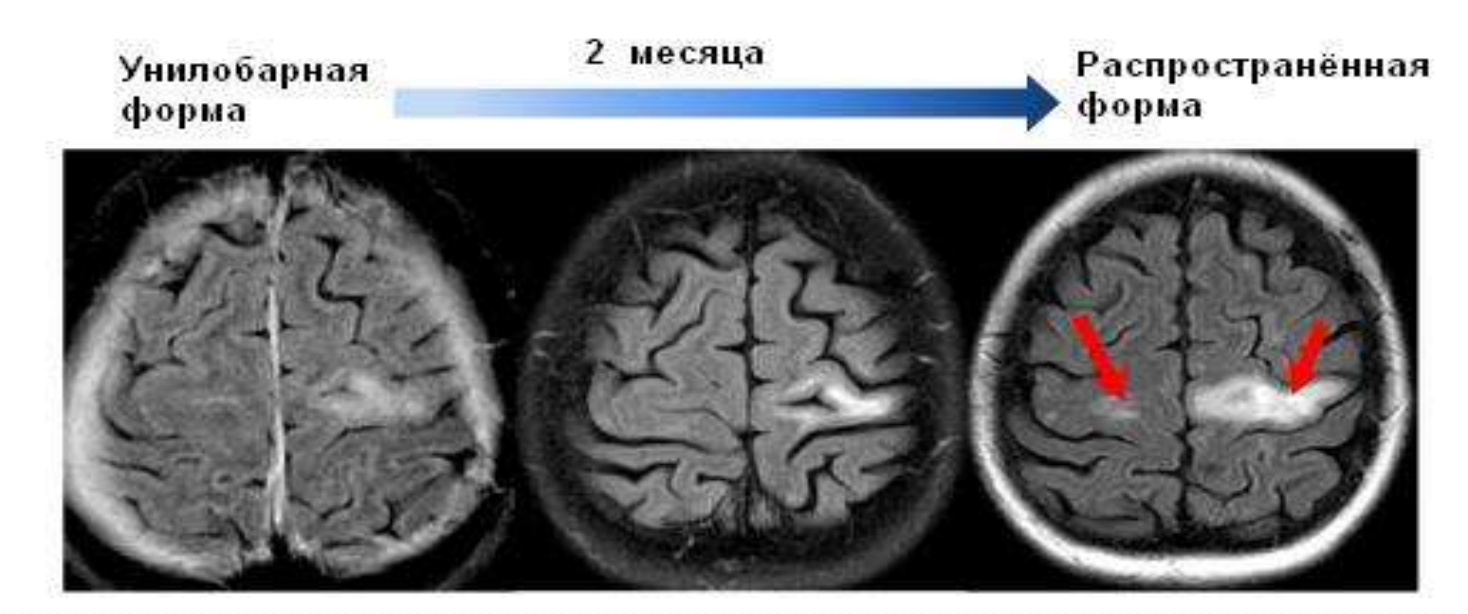

Диф.диагностика

Во многих случаях МРТ позволяет дифференцировать ПМЛ с токсоплазмозом и лимфомой, вирусными энцефалитами.

ПМЛ всегда начинается с маленького очага, поэтому маленькие и единичные очаги не исключают диагноза.

Важно, чтобы заключение по результатам МРТ давал специалист по лучевой диагностике или врач, имеющий опыт по ПМЛ.

Но даже в этом случае ПМЛ бывает трудно отличить от ВИЧ-лейкоэнцефалопатии и токсоплазмоза головного мозга

Алгоритм обследования (ПМЛ)

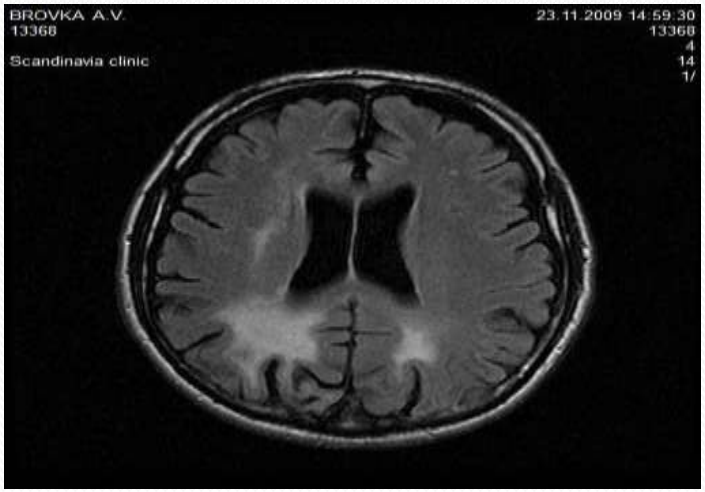

Диагностика

- Анамнез
- Картина МРТ
- ПЦР (СМЖ+кровь) на JC-вирус
- Биопсия мозга
- ВИЧ-инфицированные с уровнем CD4 менее 100 кл/мкл

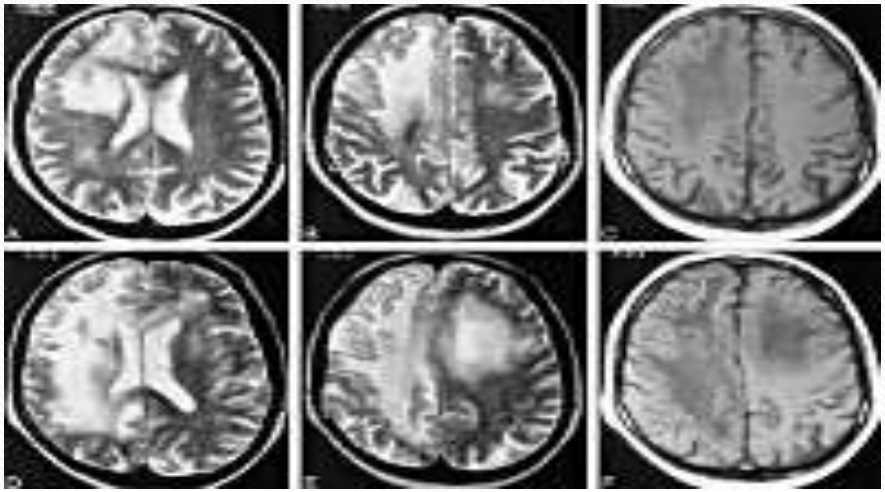

лечение

Специфического лечения ПМЛ не существует.
Фоскарнет, интерферон, иммуностимуляторы и глюкокортикоиды дают лишь небольшой эффект и не применяются.

Сегодня надежды возлагаются на два новых препарата — цидофовир и камптотецин.
Однако!
Камптотецин - алкалоидный цитостатик, который ингибирует топоизомеразу I — ядерный фермент, который необходим для синтеза ДНК и, следовательно, для репликации вируса JC. **Пока данных о применении этого препарата недостаточно.**
В небольших, в основном неконтролируемых испытаниях, имеющихся на сегодня, в ряде случаев **цидофовир** оказывал положительный эффект. Но опыт его применения по литературным данным в целом был неудачным, при ретроспективном анализе 35 случаев при лечении цидофовиром прогноз оказался даже хуже. Однако это может объясняется тем, что цидофовир применялся у более тяжелых больных. В целом, цидофовир следует применять только в крайнем случае — когда оптимизация АРТ не возможна или когда состояние больного ухудшается несмотря на эффективную АРТ.

лечение

Лечение		
Предпочтительное	АРТ	Главная цель — максимальное подавление вирусной нагрузки и восстановление иммунитета
Экспериментальное	Цидофовир	Цидофовир 5 мг/кг в/в каждые 7- 14 сут (плюс пробенецид и инфузионная терапия)
Профилактика		Отсутствует

Срез биоптата головного мозга больного ПМЛ, окрашенный гематоксилин-эозином. Чёрными стрелками показаны реактивные астроциты, зачастую имеющие «причудливую» форму.
Голубыми стрелками показаны существенно увеличенные ядра олигодендроцитов,

содержание частицы JC-вируса, которые придают им сиреневую окраску

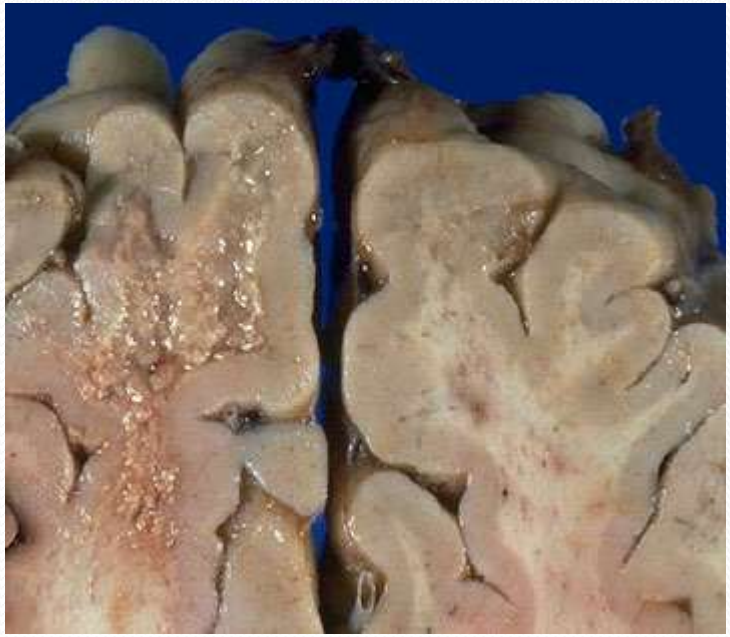

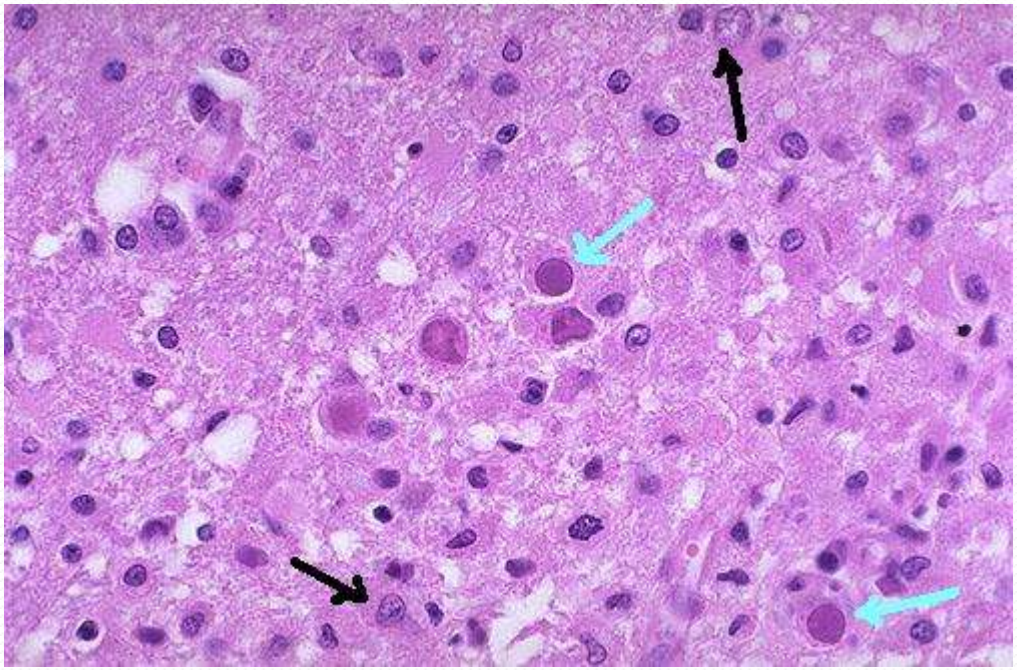

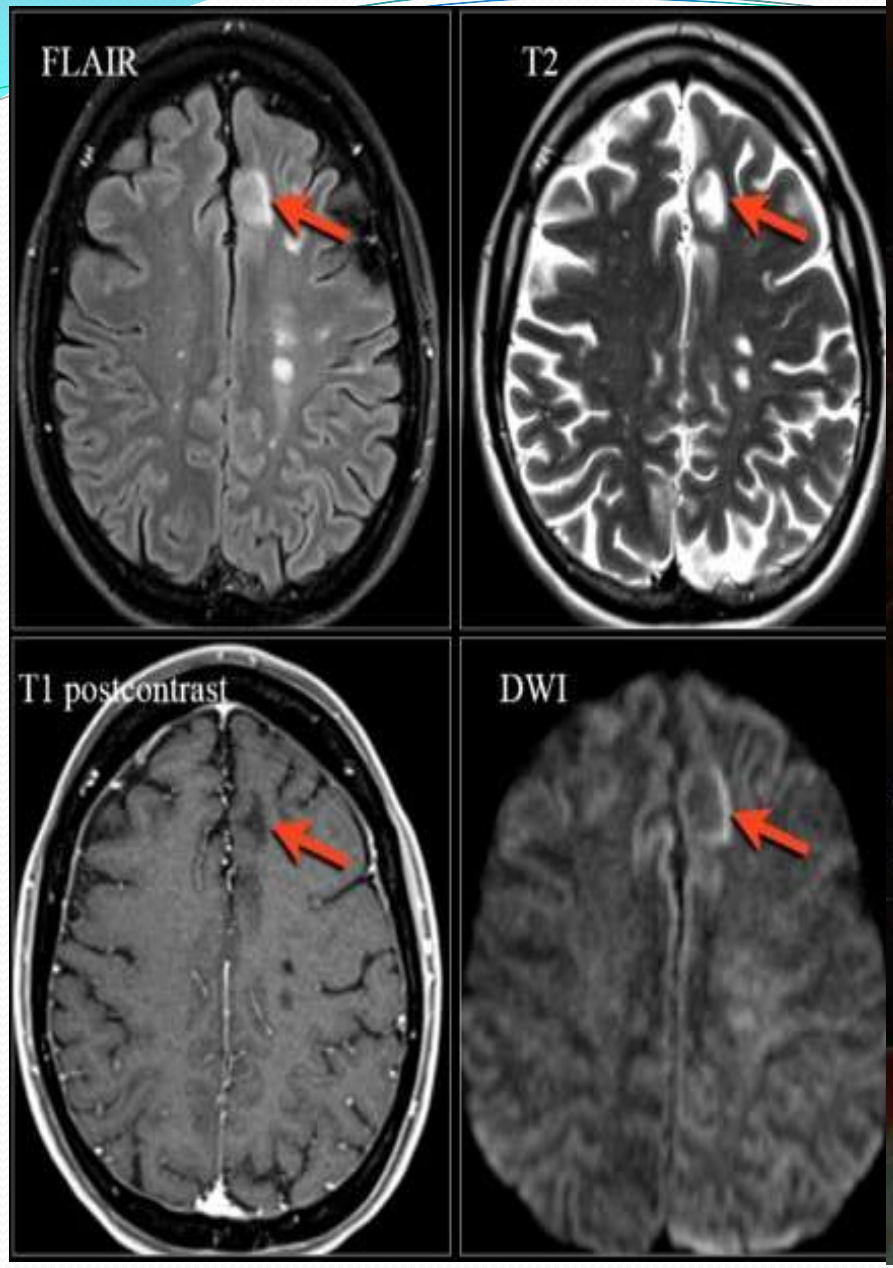
FLAIR
T2
T1 postcontrast
DWI

Симптомы поражения нервной системы у больных ВИЧ-инфекцией и диагностированной ПМЛ при поступлении (n=8)

Заболевание	Количество пациентов	CD4+лимфоциты	ВН ВИЧ в СМЖ	ВН ВИЧ в крови
ПМЛ	8	35±24	383 510 ± 152 437	658 987± 342 329

Патология	Частота %
Гемипарезы	4
Дизартрии	3
Судорожный синдром	2
Зрительные нарушения (поражение зрительного нерва)	2
Вегетативная симптоматика (ортостатичекая гипотензия)	7
Нарушение ориентации	6
Мышечная слабость	8

ЗАДАЧИ:

- Разработка эффективных методов раннего выявления поражений ЦНС;
- Изучение механизмов этих повреждений с обоснованием новых способов коррекции;
- Создание принципов ранней профилактики ОИ и раннего назначения АРТ

ВЫВОДЫ

- Доля больных с ВИЧ-инфекцией и поражением ЦНС среди госпитализируемых в стационар Центра СПИД неуклонно возрастает и составила 1/5 от всех случаев
- Отрицательный результат ПЦР не исключает диагноз ПМЛ, особенно на ранних стадиях заболевания
- На сегодняшний день- метод выбора лечения ПМЛ-это раннее обращения к специалистам, а также назначении АРТ

Благодарю за внимание